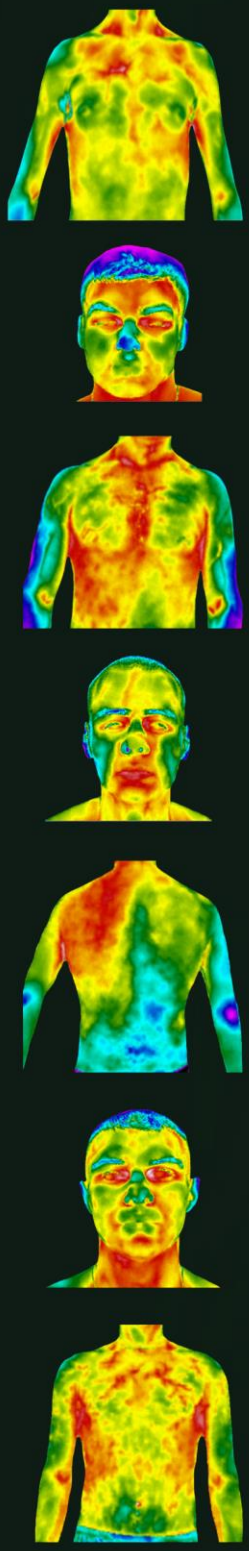

МЕДИЦИНСКОЕ ТЕПЛОВИДЕНИЕ

И.М. Долгов
М.Г. Воловик
А.И. Махновский

ТЕПЛОВИЗИОННАЯ СКРИНИНГ-ДИАГНОСТИКА

БОЛЕЗНИ ОРГАНОВ ДЫХАНИЯ

АТЛАС ТЕРМОГРАММ

МЕДИЦИНСКОЕ ТЕПЛОВИДЕНИЕ

Долгов И.М.
Воловик М.Г.
Махновский А.И.

ТЕПЛОВИЗИОННАЯ
СКРИНИНГ-ДИАГНОСТИКА

БОЛЕЗНИ ОРГАНОВ ДЫХАНИЯ

АТЛАС ТЕРМОГРАММ

Москва
Дигносис
2021

УДК616.8-07
ББК56.12
Д64

Настоящее издание посвящено практике применения медицинского тепловидения при исследовании пациентов с параназальными синуситами и пневмонией. В основу описания термограмм положен количественный метод анализа температурных градиентов и трендов изменения температур различных областей тела человека (проекции «голова фронт» для параназальных синуситов, «грудь фронт» и «спина», в определенной разметке, сформированной в «облачной» программе анализа термограмм “TVision” компании «Дигносис», Россия) с указанием значений тепловизионных маркеров, которые показали свои дифференцирующие возможности при сравнении с данными референтных методов. Таким образом, тепловизионные заключения сформированы не просто по тепловизионному феномену «горячо-холодно», но на основании численных значений маркеров, что напрямую выводит на предположительный нозологический диагноз и существенно упрощает алгоритм работы с термоизображениями для тех специалистов, которые применяют этот метод в качестве дополнительного.

Издание предназначено для врачей любой специальности, встречающих в своей клинической практике пациентов с подозрением на наличие воспалительных заболеваний органов дыхания.

The present issue focuses on the practice of medical thermography in patients with paranasal sinusitis and pneumonia. The thermal images were studied using numerical indicators (namely, temperature gradients and trends in selected body regions («head front» for paranasal sinusitis, «breast front» and «back»), which were calculated automatically by «cloud» based program "TVision" («Dignosys», Russia). The data obtained were compared with the values of the same indicators in patients with known pathology, supported by routine reference methods. This allowed us to create thermographic conclusion not on the thermal «hot-cold phenomenon», but on the basis of numerical data, which directly indicate on the possible diagnosis and simplifies significantly the working algorithm for those physicians who use this method as an additional.

The publication is intended for the specialists who, in their daily clinical practice, treat the patients with disease of respiratory system.

Долгов И.М.
Тепловизионная скрининг-диагностика. Болезни органов дыхания. Атлас термограмм / И.М. Долгов, М.Г. Воловик, Махновский А.И. - Москва: Дигносис, 2021.- 160 с. – www.dx.doi.org/10.12737/textbook_61b1abe32ca453.81844928

ISBN: 978-5-6047494-3-2

УДК616.8-07
ББК56.12

А в т о р ы:

Долгов И.М. **—** доктор медицинских наук, заместитель генерального директора ООО «Дигносис», Лауреат Государственной премии Российской Федерации;

Воловик М.Г. — доктор биологических наук, руководитель экспертного отдела ООО «Дигносис»;

Махновский А.И. – кандидат медицинских наук, ассистент кафедры скорой медицинской помощи ФГБОУ ВО «Северо-Западный государственный медицинский университет им. И.И. Мечникова» Минздрава России.

Рецензенты:

Железняк Игорь Сергеевич **-** доктор медицинских наук, профессор, начальник кафедры рентгенологии и радиологии с курсом ультразвуковой диагностики ФГБВОУ ВО «Военно-медицинская академия имени С.М. Кирова» Минобороны России, Главный специалист по лучевой диагностике Минобороны России.

Шестопалов Александр Ефимович **-** доктор медицинских наук, профессор кафедры анестезиологии и неотложной медицины ФГБОУ ДПО РМАНПО Минздрава России, Заслуженный врач РФ.

Часть 1. Синуситы

Актуальность проблемы. Острый риносинусит (ОРС) является одним из самых распространенных заболеваний: в России данное заболевание переносят около 10 млн человек в год, а в структуре ЛОР-стационаров данная патология составляет от 15 до 36%, в т.ч., в Москве распространенность синуситов составляет 1 420 случаев на 100 тыс. взрослого населения [1].

Тенденция к хронизации. Примерная распространенность хронического составляет более 140 случаев на 1000 населения, при этом заболеваемость год от года увеличивается и сейчас это - пятая по частоте причина назначения антибиотиков. Значительное число пациентов, у которых процесс, переходя в хроническую форму, протекает малосимптомно, что затрудняет диагностику [2].

Связь острого и хронического синусита с инфекционным процессом в ротовой полости (острая и хроническая одонтогенная инфекция): частота синусита одонтогенной этиологии доходит 30-40% всех заболеваний придаточных пазух носа. Хроническим одонтогенным синуситом ВЧП поражено около 15% жителей Российской Федерации и 14–20% населения Земли. [3].

Определенные трудности диагностики:

- обращение к врачам иной, чем ЛОР, специальности, особенно, если основные жалобы не очевидно связаны с возможной патологией параназальных синусов (например, одонтогенные синуситы, когда превалирует патология зубов), малосимптомный хронический процесс [4].

- рентгенологический способ остается ведущим в диагностике ПНС, но точность и достоверность интерпретации данных рентгенограмм во многом зависят от их субъективной оценки врачом, что непосредственно влияет на результат исследования (количество ошибок при их оценке превышает 30%). [5].

Поскольку медицинское тепловидение входит в номенклатуру медицинских услуг по ЛОР патологии (А24.08.001 «Тепловизорная диагностика заболеваний носа и придаточных пазух»), авторы считают необходимым ознакомить врачей различных специальностей, которые могут встретиться с пациентами, страдающими синуситом, с конкретными клиническими примерами.

Часть 2. Пневмонии

Актуальность проблемы.

Пневмонии, в частности, вирусные пневмонии, относятся к числу наиболее распространенных острых инфекционных заболеваний. Согласно данным официальной статистики, заболеваемость вирусной пневмонией в РФ в 2018 г. составила 492,3 на 100 тыс. населения с ростом этого показателя по сравнению с 2017 г. на 19,4% [6], при этом количество случаев внебольничной пневмонии в 2020 году в России составило 2 млн. 724 тыс., что в четыре с лишним раза

больше, чем в предыдущие годы [7]. Особую значимость эта нозология приобрела в течение последних двух лет в связи с возникновением пандемии коронавирусной инфекции.

Среди возможных причин роста – ошибки в выявлении и трактовке симптомов при диагностике пневмонии на всех этапах оказания медицинской помощи, в том числе отсутствие или несвоевременное проведение рентгенологического исследования [8]. Как результат, несвоевременная диагностика: лишь у одной трети пациентов с пневмонией правильный диагноз устанавливается при обращении к врачу в амбулаторных условиях, из них в первые три дня болезни – только у 35% [9].

Исходя из вышесказанного, логично предположить, что будь в распоряжении специалиста, в том числе первичного звена (врача или фельдшера), удобное, простое в применении, не требующее специальных условий использования и дающее быстрый ответ средство, способное в автоматическом режиме выявлять признаки воспалительных заболеваний органов дыхания, действующее как система помощи принятия решения, диагностический поиск стал бы более эффективным.

ПРИМЕРЫ ИЗ АТЛАСА ТЕРМОГРАММ

1. СИНУСИТЫ

4. Г3682 Муж 20 лет

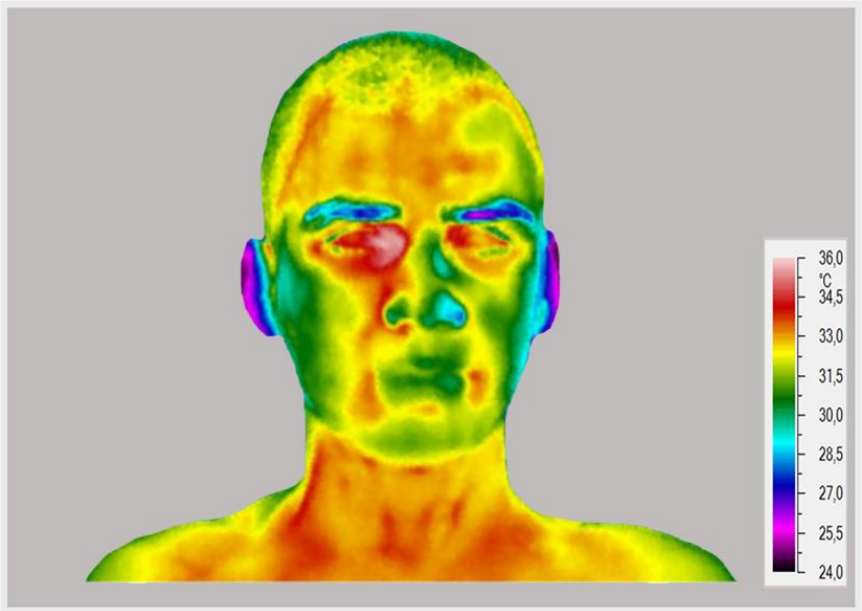

Тепловидение.

Тс	31,7°С				
Тсп	32,0°С	ΔТп	**-0,3°С**	R^2п	0,9
Тсл	31,1°С	ΔТл	+ 0,6°С	R^2л	0,7

Заключение: ТПВ признаки правостороннего верхнечелюстного синусита.

Рентгенография. На рентгенограмме околоносовых пазух определяется: в правой ВЧП – уровень жидкости. В левой ВЧП определяется пристеночное снижение прозрачности шириной 1,1 см за счет отека слизистой оболочки. Острый катаральный верхнечелюстной синусит справа.

Длительность заболевания: 7 дней.

Клинический диагноз: Острый верхнечелюстной синусит [J01.0].

8. Г3519 Муж 24 года

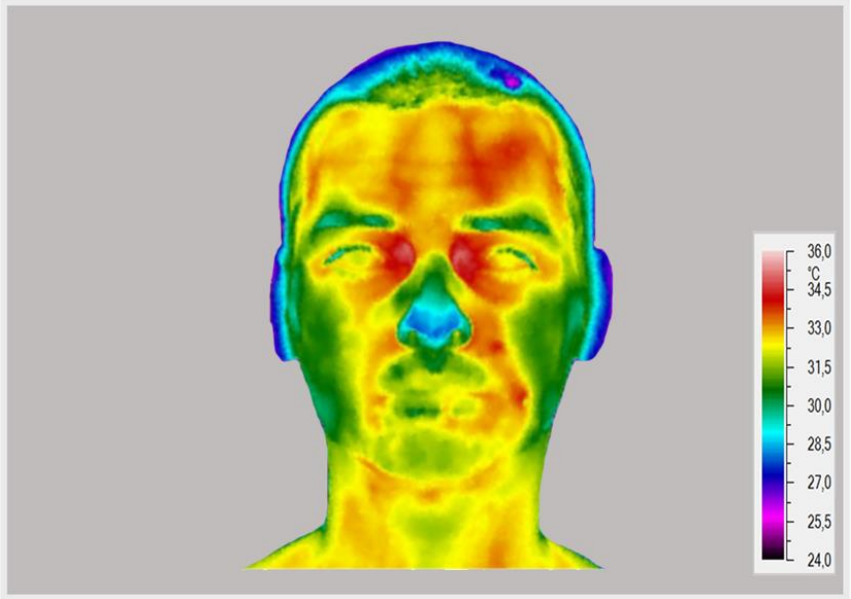

Тепловидение.

Тс	32,2°С				
Тсп	32,1°С	ΔТп	+0,1°С	R^2п	**0,58**
Тсл	32,4°С	ΔТл	**-0,2°С**	R^2л	**0,05**

Заключение: ТПВ признаки двустороннего верхнечелюстного синусита.

Рентгенография. В левой ВЧП определяется пристеночное снижение прозрачности шириной 0,5 см за счет отека слизистой оболочки. Острый гнойный верхнечелюстной синусит.

Длительность заболевания: 19 дней.

Клинический диагноз: Острый верхнечелюстной синусит [J01.0].

27. ЯР № 599 Жен 43 года



Тепловидение.

Тс	33,0°С				
Тсп	33,4°С	ΔТп	**-0,4°С**	R^2п	0,81
Тсл	33,6°С	ΔТл	**-0,6°С**	R^2л	0,9

Заключение: ТПВ признаки двустороннего верхнечелюстного синусита.

Рентгенография. Субтотальное снижение пневматизации ВЧП с обеих сторон за счет отека слизистой, субтотальное снижение пневматизации правой лобной пазухи за счет уровня жидкости.
Острый гнойный риносинусит. Острый тубоотит с двух сторон.

Длительность заболевания: 6 дней.

Клинический диагноз: Острый синусит [J01].

53. яр208 Муж 30 лет



Тепловидение.

Тс	32,0°С				
Тсп	32,6°С	ΔТп	**-0,6°С**	R^2п	**0,53**
Тсл	32,2°С	ΔТл	**-0,2°С**	R^2л	0,82

Средняя температура в проекции лобных пазух справа 31,9°С, слева **32,7**°С.

Заключение: ТПВ признаки двустороннего верхнечелюстного синусита, левостороннего фронтита.

КТ. Старая посттравматическая деформация стенок ВЧП слева. Двусторонний экссудативный гайморoэтмоидит и фронтит слева. Эмфизема левой орбиты на фоне дефекта нижней стенки. Деформация перегородки носа.

Длительность заболевания: 8 дней.

Клинический диагноз: Острый верхнечелюстной синусит [J01.0].

2. ПНЕВМОНИИ

2.1. яр127 Муж 56 лет

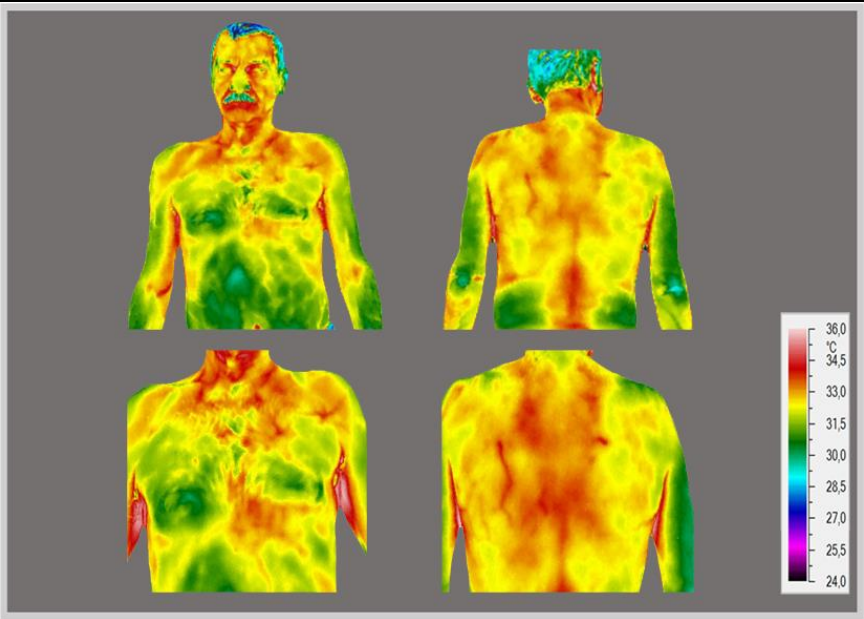

Тепловидение. Разница температуры между областями В3 и В6 0,71°С, между областями В2 и В4 0,19°С.
Коэффициент R^2: А1 = 0,82, А2 = 0,5, **А3 = 0,21,** А4 = 0,71.
Разница температуры между подлопаточным и лопаточным сегментами справа **0,00°С,** слева -0,14°С. Разница температуры **между лопаточными сегментами 0,47°С**, подлопаточными сегментами 0,23°С.
Заключение: ТПВ признаки воспалительных изменений органов дыхания.

Рентгенография. Снижение вентиляции средней доли слева за счет инфильтрации. Линзообразное скопление жидкости в междолевой щели – выпот.

Длительность заболевания: 6 дней.

Клинический диагноз: Бактериальная пневмония неуточненная [J15.9].

2.8. яр124 Муж 34 года

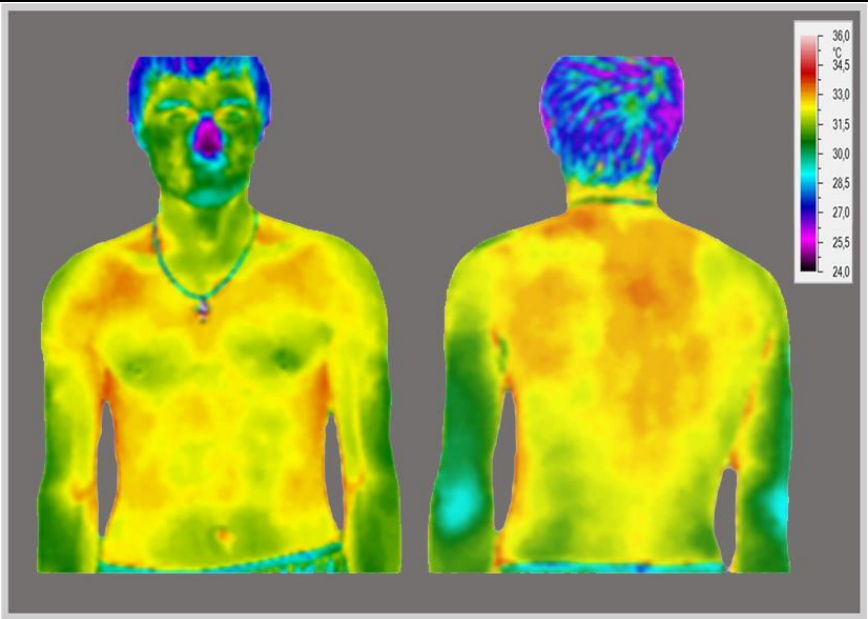

Тепловидение. Разница температуры между областями B3 и B6 0,48°C, между областями B2 и B4 0,26°C. Коэффициент R^2: A1 = 0,47, A2 = 0,62, **A3 = 0,19, A4 = 0,26.**

Заключение: ТПВ признаки воспалительных изменений органов дыхания.

Рентгенография. Полисегментарная деструктивная плевропневмония в S3,4,5 левого легкого

Длительность заболевания: 11 дней.

Клинический диагноз: Бактериальная пневмония, не классифицированная в других рубриках [J15].

2.20. Г2548 Муж 18 лет

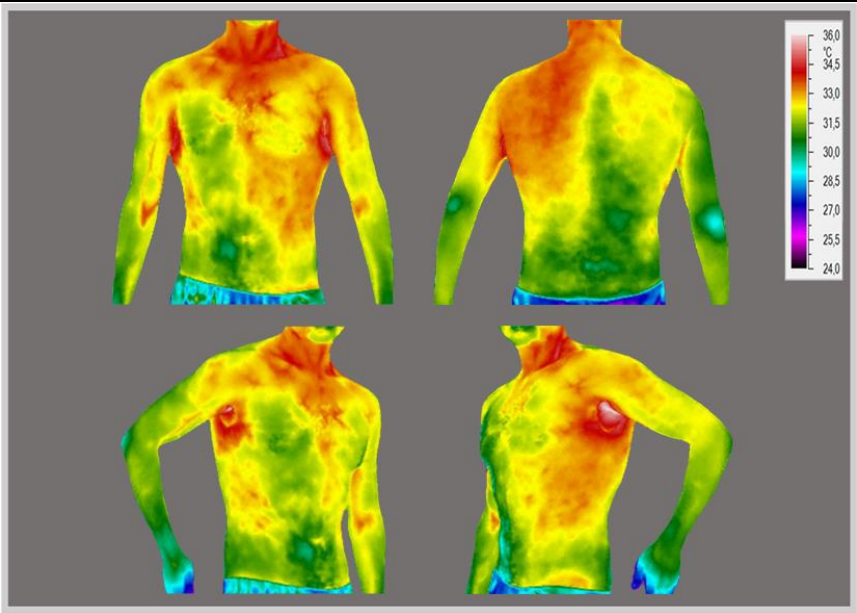

<u>Тепловидение.</u> Разница температуры между областями B3 и B6 0,36°C, между областями B2 и B4 0,05°C. Коэффициент R^2: A1 = 0,84, A2 = 0,69, A3 = 0,92, A4 = 0,67. Разница температуры между подлопаточным и лопаточным сегментами справа (-0,83°C), слева (-0,64°C). **Разница температуры между лопаточными сегментами 1,37°C, подлопаточными сегментами 1,56°C.**
<u>Заключение:</u> ТПВ признаки воспалительных изменений органов дыхания.

<u>Рентгенография.</u> Правосторонняя пневмония S7-S9.

Длительность заболевания: 4 дня.

Клинический диагноз: Пневмония без уточнения возбудителя [J18].

2.75. яр12 Муж 49 лет

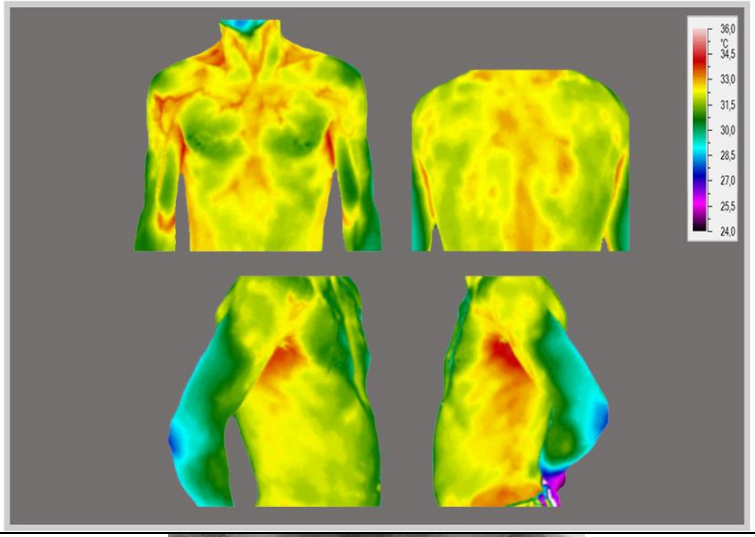

<u>Тепловидение.</u> Разница температуры между областями В3 и В6 0,60°С, между областями В2 и В4 0,43°С. Коэффициент R^2: А1 = 0,67, А2 = 0,61, **А3 = 0,22,** А4 = 0,49.

<u>Заключение:</u> ТПВ признаки воспалительных изменений органов дыхания.

<u>Рентгенография.</u> Слева в проекции S6 верхней доли определяется фокусное снижение пневматизации за счет воспалительной инфильтрации специфического генеза – центральный рак верхнедолевого бронха.

Длительность заболевания: более двух месяцев.

Клинический диагноз: Вторичное злокачественное новообразование легкого [C78.0].

Список литературы, использованный в атласе:

1. Крюков А. И., Царапкин Г. Ю., Романенко С. Г., Товмасян А. С., Панасов С. А. Распространенность и структура заболеваний носа и околоносовых пазух среди взрослого населения мегаполиса. Российская ринология. 2017;25(1):3-6.

2. Шамкина П.А., Кривопалов А.А., Рязанцев С.В., Шнайдер Н.А., Гайдуков С.С., Шарданов З.Н. Эпидемиология хронических риносинуситов // Современные проблемы науки и образования. – 2019. – № 3.

3. Яременко А.И., Матина В.Н., Суслов Д.Н., Лысенко А.В. Хронический одонтогенный верхнечелюстной синусит: современное состояние проблемы (обзор литературы) // Международный журнал прикладных и фундаментальных исследований. – 2015. – № 10-5. – С. 834-837.

4. Hawthorne, M. R., & Ahmad, N. (2010). Acute sinusitis: pitfalls in diagnosis and management. Clinical Risk, 16(6), 209–212. doi:10.1258/cr.2010.010052

5. Волков А. Г., Пужаев С. И. Ошибки при визуальной оценке рентгенограмм у больных параназальными синуситами. *Российская ринология.* 2015;23(1):16-19.

6. Инфекционная заболеваемость в Российской Федерации за январь-декабрь 2018 г. Статистические материалы Федеральной службы по надзору в сфере защиты прав потребителей и благополучия человека. Москва, 2019. URL: https://www.rospotrebnadzor.ru/activities/statistical-materials/statictic_details.php?ELEMENT_ID=1127737

7. Количество случаев внебольничной пневмонии в России в 2020 году выросло в четыре раза. Москва, 5 марта 2020 г. /ТАСС/. URL: https://tass.ru/obschestvo/10845895

8. Дворецкий Л.И. Качество и своевременность диагностики внебольничной пневмонии врачами первичного звена. Справочник поликлинического врача. 2019; 4: 7-9. URL:https://omnidoctor.ru/library/izdaniya-dlya-vrachey/spravochnik-poliklinicheskogo-vracha/spv2019/spv2019_4/kachestvo-i-svoevremennost-diagnostiki-vnebolnichnoy-pnevmonii-vrachami-pervichnogo-zvena/ (дата обращения: 02.10.2021)

9. Морозов Н.Т., Кириллова Е.Ю. Проблемы диагностики внегоспитальной пневмонии // Перспективы развития современной медицины // Сборник научных трудов по итогам международной научно-практической конференции, Воронеж, 08 декабря 2014 г. Воронеж: Инновационный центр развития образования и науки, 2014. С. 40-42.

Список литературы для ознакомительного чтения
(расширенный список – на сайте www.dignosys.com)

Оториноларингология

1. Способ диагностики передних синуитов (Розенфельд Л.Г., Ковалева Л.В., Козлова Е.Е. и др.)/ Патент РФ № 2033087, 1995.
2. Картель А.А., Лещенко В.Г., Буцель А.Ч. и др. Термография в диагностике синуситов // Оториноларингология. Восточная Европа. 2013. № 2. Р. 84-89.
3. Поникаровская Е.А., Долгов И.М., Махновский А.И. Опыт применения тепловидения для скринингового выявления параназальных синуситов у пациентов с острыми инфекциями верхних дыхательных путей // Труды XIX Международного конгресса «Цифровое здравоохранение. Информационные технологии в медицине (ИТМ-2018)». Москва, 11-12 октября 2018 г. С. 49-52.
4. Al-Sadr H., Popescu M., Keller J.M. Early Sepsis Recognition Based on Ear Localization using Infrared Thermography // Proceedings - 2018 IEEE International Conference on Bioinformatics and Biomedicine BIBM 2019, art. no. 8621167: 823-830.
5. Gauthier E., Marin T., Bodnar J.L., Stubbe L. Assessment of the pertinence of infrared thermography as a diagnostic tool in sinusitis – cases study // The 12th International Quantitative Infrared Thermography Conference. Bordeaux, France, 7-11 July 2014. doi: https://doi.org/10.21611/qirt.2014.025
6. Ishimaru T., Ishimaru H. Thermography for the Diagnosis of Acute Inflammation in the Paranasal Sinus // Int Arch Otorhinolaryngol 2020;24:e215-e220. DOI https://doi.org/ 10.1055/s-0039-1698778
7. Kalaiarasi R., Vijayakumar C., Archana R. et al. Role of Thermography in the Diagnosis of Chronic Sinusitis // Cureus. 2018 Mar;10(3):e2298. doi: 10.7759/cureus.2298

Пульмонология

1. Колесов С.Н., Кибирев А.Б. Тепловизионная диагностика пневмонии у больных с черепно-мозговой травмой в остром периоде // Вопросы нейрохирургии. 1991. N 6. С. 8-11.
2. Menzel A., Beyerbach M., Siewert C. et al. Actinobacillus pleuropneumoniae challenge in swine: diagnostic of lung alterations by infrared thermography // BMC Vet Res. 2014 Sep 16;10:199. doi: 10.1186/s12917-014-0199-2
3. Wang L.T., Cleveland RH, Binder W et al. Similarity of chest X-ray and thermal imaging of focal pneumonia: a randomised proof of concept study at a large urban teaching hospital // BMJ Open 8, e017964 (2018). https://doi.org/10.1136/bmjopen-2017-017964

Тепловизионный аппаратно-программный комплекс

Дигносис®

на базе российского медицинского тепловизора «ТВС300-мед» и многоуровневого комплекса программ «TVision»*

Получение доступа ко всем возможностям программного комплекса «TVision» с любого устройства, имеющего подключение к сети Интернет, без установки дополнительного программного обеспечения.

Использование «облачных» технологий для передачи, обработки, анализа и хранения тепловизионных данных по результатам обследований.

Быстрое и достоверное выявление термографических признаков аномальных зон при обследовании пациентов в ручном, полуавтоматическом, автоматическом режимах работы АПК и оценка эффективнсти проводимого лечения.



*Свидетельство Роспатента о государственной регистрации программы для ЭВМ № 2018616903

Dignosys® Производитель ООО «ДИГНОСИС»
г. Москва, Ленинский проспект, д.146, офис 344.
Тел. +7(495) 508 0646 +7 (916) 124 7499 www.dignosys.com info@dignosys.com

Долгов Игорь Маратович
Воловик Михаил Григорьевич
Махновский Андрей Иванович

ТЕПЛОВИЗИОННАЯ СКРИНИНГ-ДИАГНОСТИКА

БОЛЕЗНИ ОРГАНОВ ДЫХАНИЯ

АТЛАС ТЕРМОГРАММ

ФЗ № 436-ФЗ	Издание не подлежит маркировке в соответствии с п. 1 ч. 2 ст. 1

Научное издание

Общество с ограниченной ответственностью «ДИГНОСИС»
www.dignosys.com E-mail: info@dignosys.com
По вопросам медицинского научно-методического характера:
Тел: +7 916 124 7499
По технике и технологиям:
Тел. +7 903 508 0646

Подписано в печать 13.12.2021 г.
Формат 10x100/16. Бумага офсетная. Гарнитура Times.
Печать цифровая. Усл. печ. л. 20,0.
Тираж 500 экз. Заказ № 18442.

Отпечатано в типографии ООО «Паблит»
127214, Москва, ул. Полярная, д. 31В, стр. 1
Тел.: (495) 230-20-52

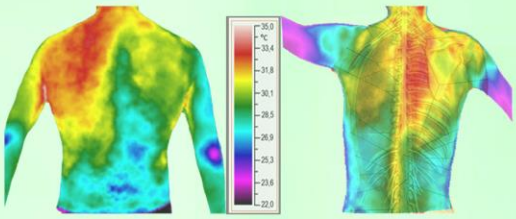

И.М. Долгов, М.Г. Воловик, А.И. Махновский

ТЕПЛОВИЗИОННАЯ СКРИНИНГ-ДИАГНОСТИКА

Болезни органов дыхания

АТЛАС ТЕРМОГРАММ

ISBN 978-5-6047494-3-2
9 785604 749432

Дигносис®

МЕДИЦИНСКОЕ ТЕПЛОВИДЕНИЕ